

「骨折ハンター レントゲン×非整形外科医」〈1版3刷〉正誤表  
(2023年4月現在)

「骨折ハンター レントゲン×非整形外科医」〈1版3刷〉をご購入いただきまして誠にありがとうございます。本書に以下の誤りがございましたので、ここに訂正・加筆させていただきますとともに深くお詫び申し上げます。

90頁 COLUMN内 上から3行め [2023/2/7更新]

(誤) .....後期研修医が選択**機関**に履修することもあります。  
(正) .....後期研修医が選択**期間**に履修することもあります。

112頁 上から5行め [2023/2/7更新]

(誤) 90~120° で棘上筋に負荷がかかり, .....  
(正) 60~120° で棘上筋に負荷がかかり, .....

155頁 図7 [2023/2/7更新]

(誤)

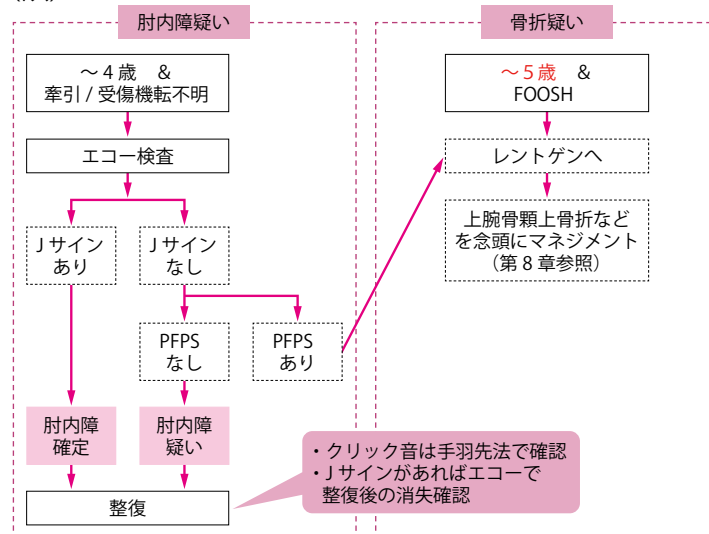


図7 小児の肘関節痛の対応フローチャート

(正)

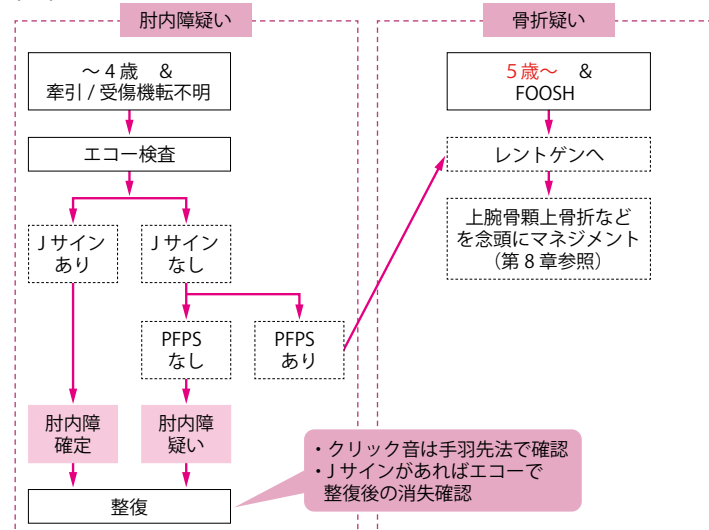


図7 小児の肘関節痛の対応フローチャート

158頁 下から8行め  
159頁 図2 タイトル  
160頁 上から2行め

[2023/2/7更新]

(誤) Boba分類  
(正) Bado分類

158頁 最終行

[2023/2/7更新]

(誤) .....結局は小頭の中央を通過するので覚える必要はありません。  
(正) .....結局は小頭の中央を通過しないので覚える必要はありません。

165頁 下から3行め

[2023/2/7更新]

(誤) .....正常板を越えて骨折線が入ることをイメージしてください (図7).  
(正) .....成長板を越えて骨折線が入ることをイメージしてください (図7).

170頁 図9

[2023/2/7更新]

(誤)

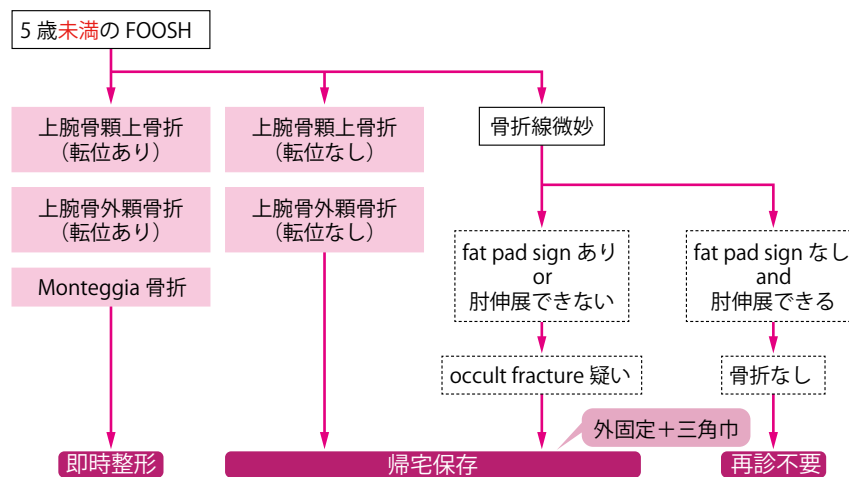


図9 小児の肘外傷の対応フローチャート

(正)

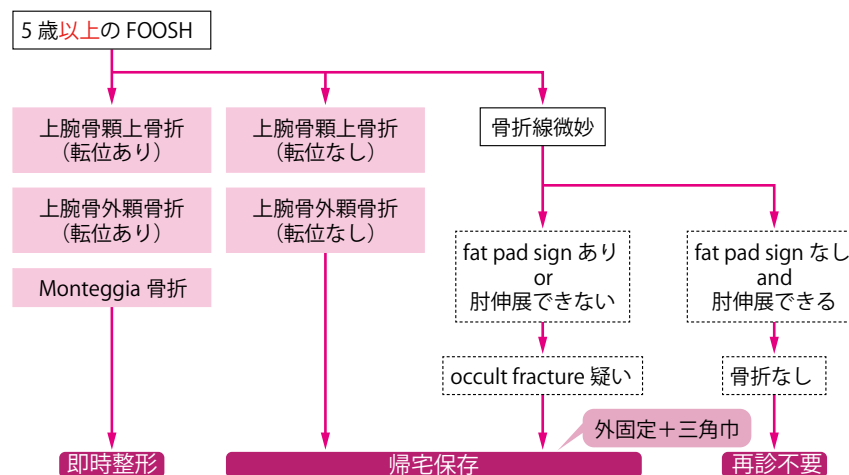


図9 小児の肘外傷の対応フローチャート

(誤) 症例1のように背側は骨折線が見えず、掌側のみで確認できるという.....

(正) 症例1のように掌側は骨折線が見えず、背側のみで確認できるという.....

(誤)

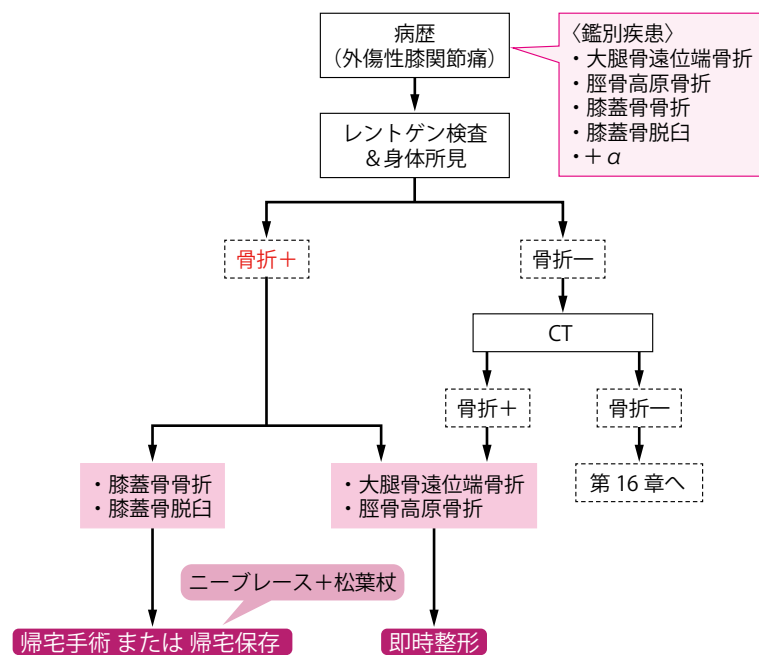


図15 膝の骨性外傷の対応フローチャート

(正)

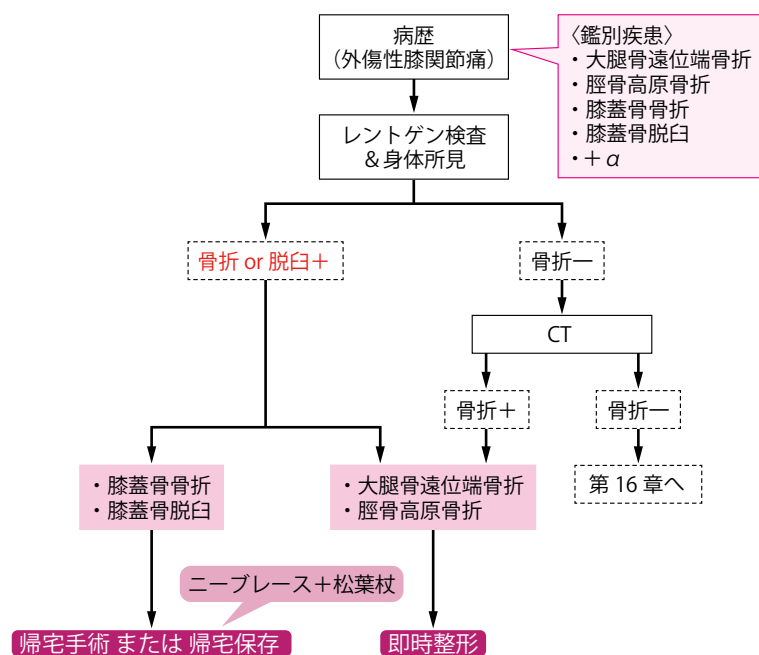


図15 膝の骨性外傷の対応フローチャート

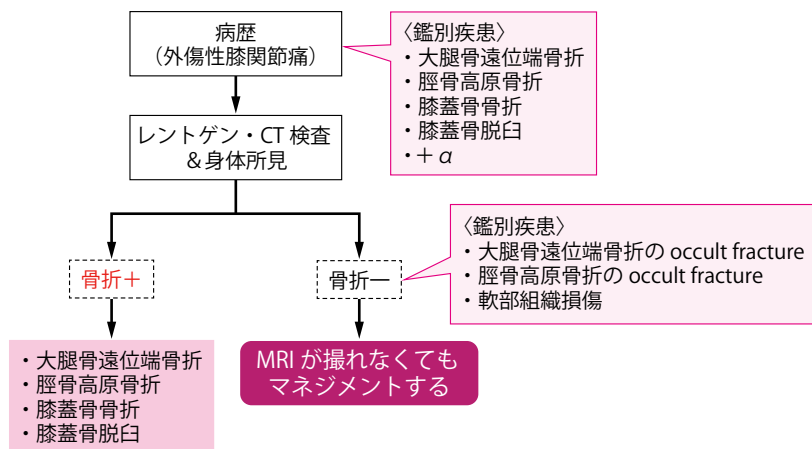


図4 外傷性膝痛では CT 陰性時も MRI なしでマネジメントすることが必要

(正)

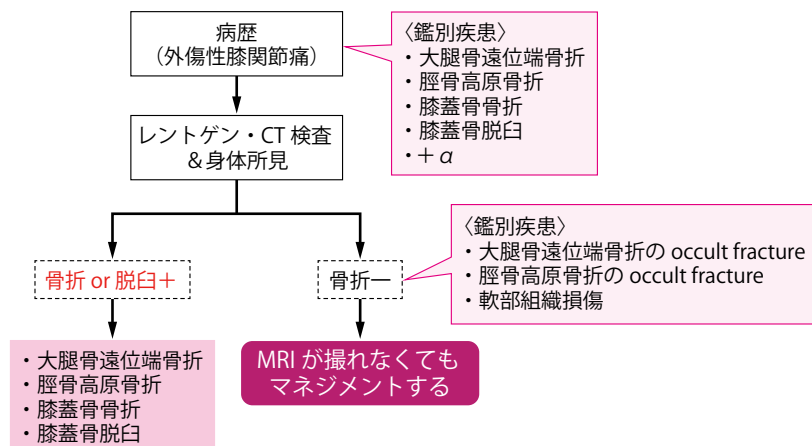


図4 外傷性膝痛では CT 陰性時も MRI なしでマネジメントすることが必要

(誤)

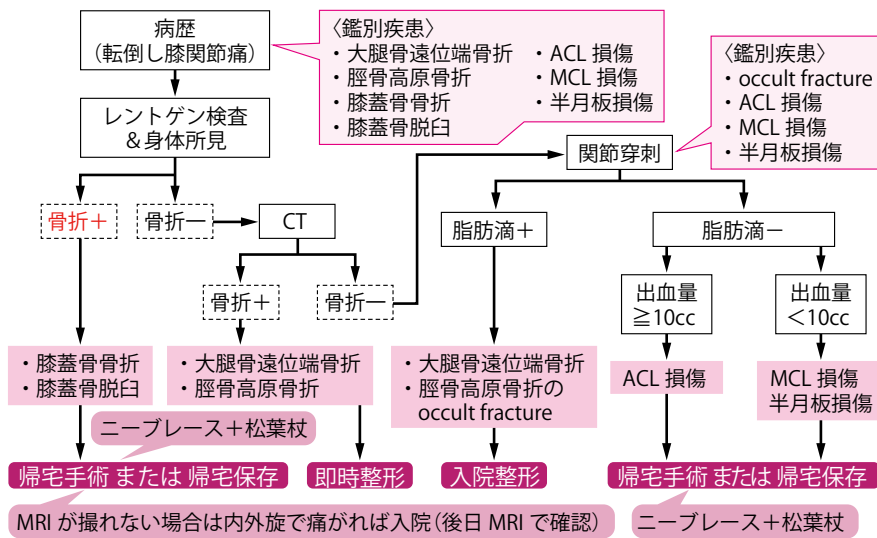


図 14 外傷性膝痛の対応フローチャート

(正)

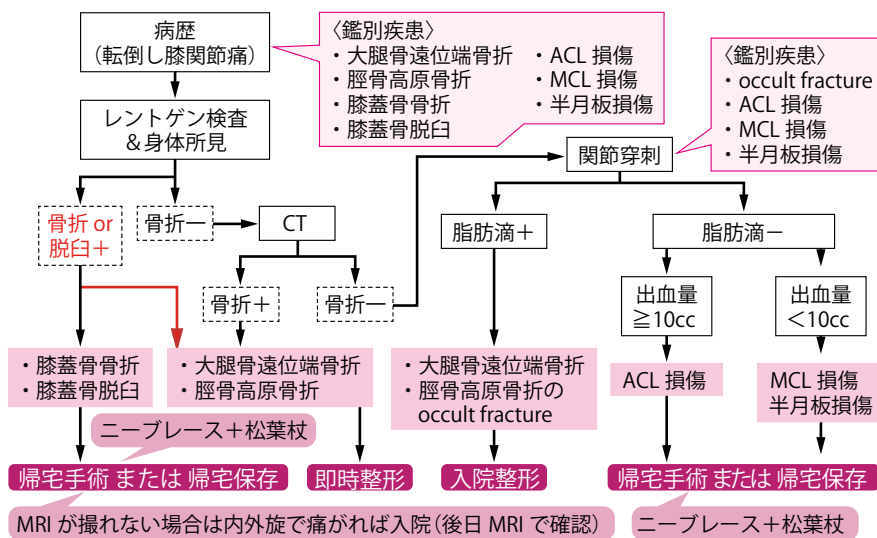


図 14 外傷性膝痛の対応フローチャート

(誤) 交通外傷で近隣病院から右側関節外傷精査で.....

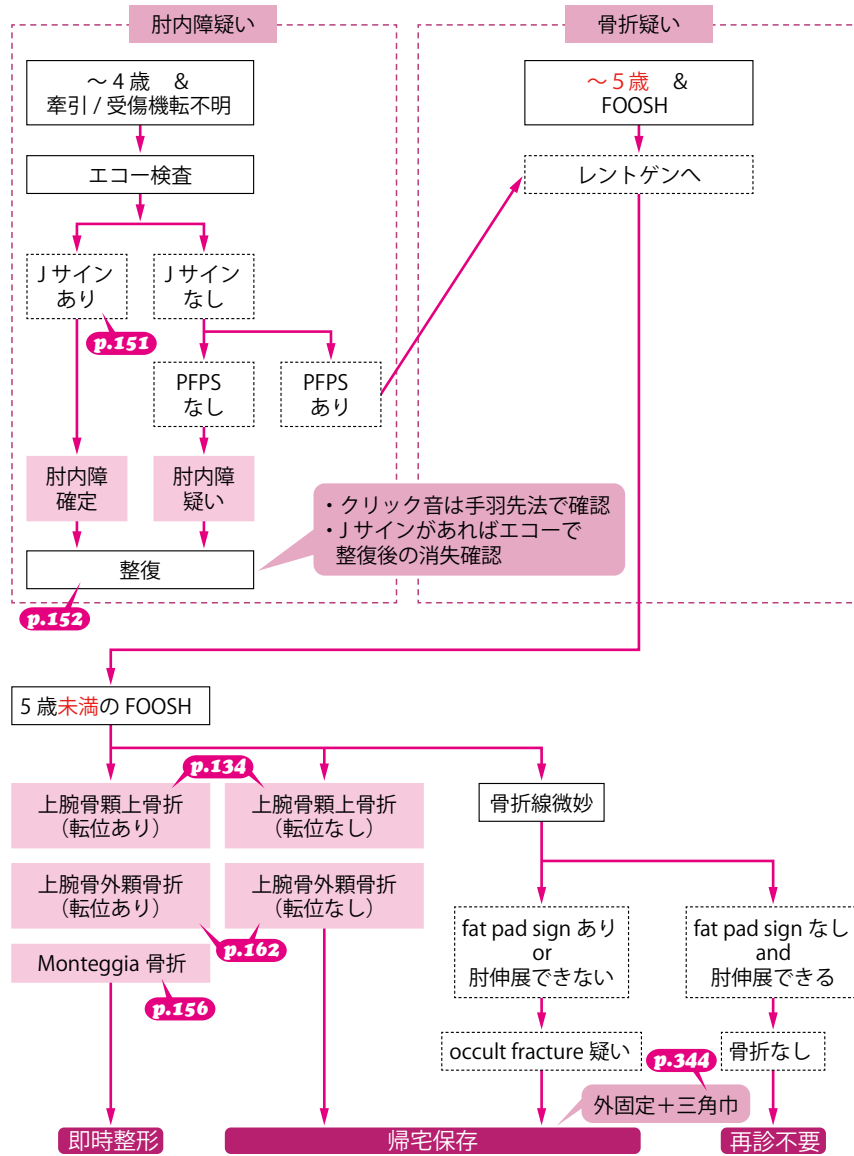
(正) 交通外傷で近隣病院から右足関節外傷精査で.....

(誤) 距骨後縁骨折

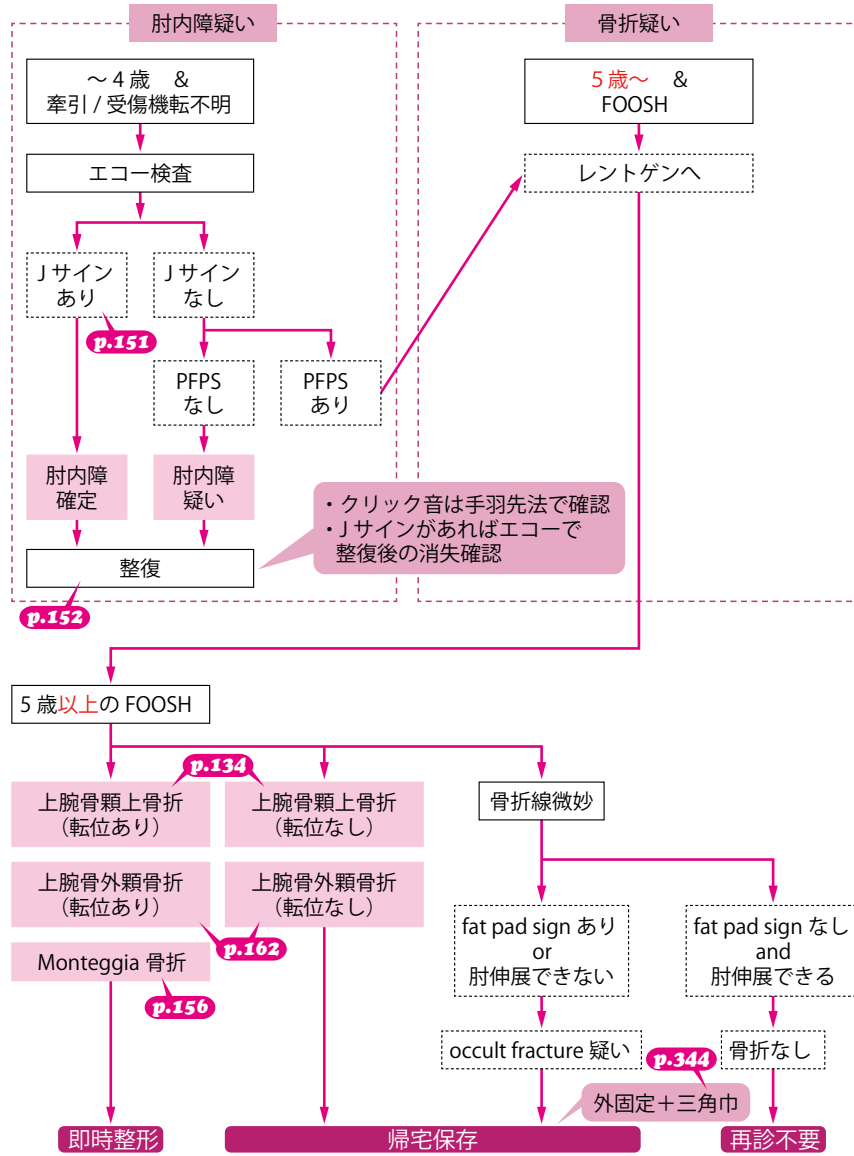
(正) 距骨後方突起骨折

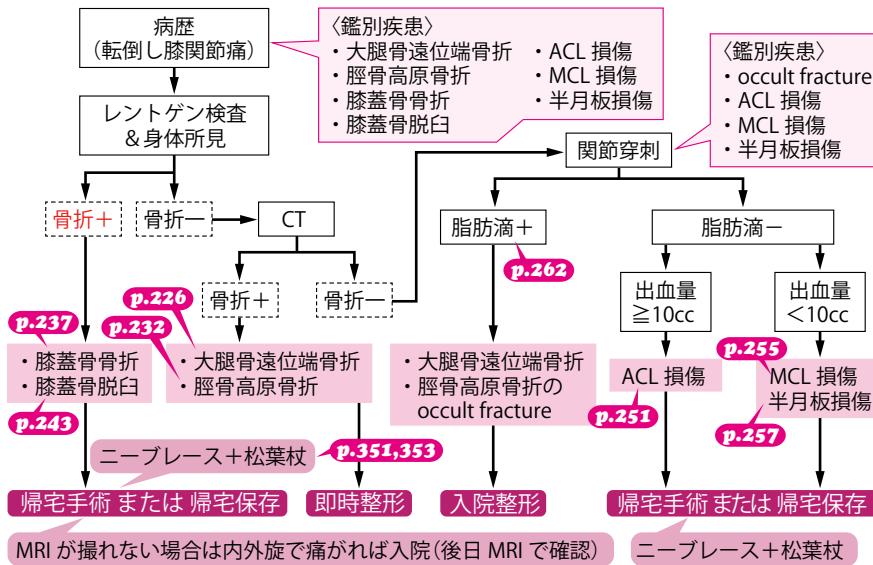
(誤) ①採寸：示指一手関節 (Acm) と示指一前腕の中央 (Bcm) の長さを図ります。

(正) ①採寸：示指一手関節 (Acm) と手関節一前腕の中央 (Bcm) の長さを図ります。

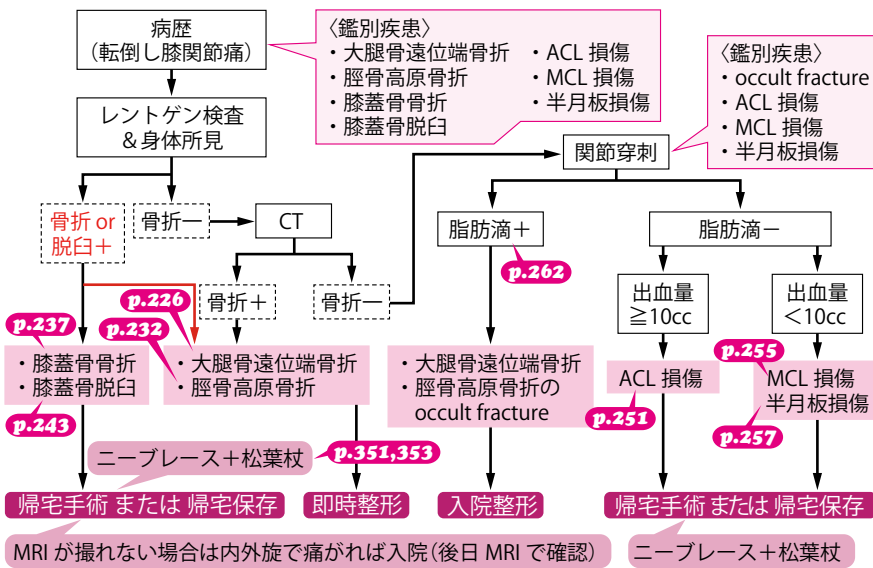


(正)





(正)





「骨折ハンター レントゲン×非整形外科医」〈1版2刷〉正誤表  
(2020年6月現在)

「骨折ハンター レントゲン×非整形外科医」〈1版2刷〉をご購入いただきまして誠にありがとうございます。本書に以下の誤りがございましたので、ここに訂正・加筆させていただきますとともに深くお詫び申し上げます。

4頁 下から1行目

[2020/4/1更新]

(誤) .....【高齢者】転倒後、**左股関節**が痛い

(正) .....【高齢者】転倒後、**右股関節**が痛い

10頁 下から1行目

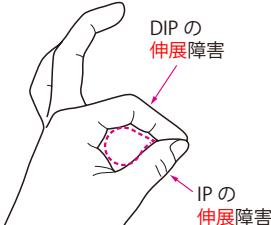
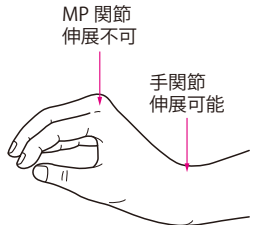
(誤) .....【高齢者】転倒後、**左股関節**が痛い

(正) .....【高齢者】転倒後、**右股関節**が痛い

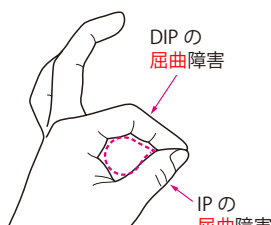
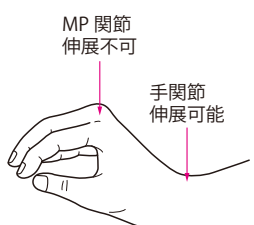
161頁 図4

[2020/6/1更新]

(誤)

	前骨間神経損傷	後骨間神経損傷
外傷	上腕骨顆上骨折に随伴	Monteggia 骨折に随伴
分枝	正中神経の枝	橈骨神経の枝
運動障害	Teardrop sign  DIPの <b>伸展</b> 障害 IPの <b>伸展</b> 障害	下垂指  MP 関節 <b>伸展不可</b> 手関節 <b>伸展可能</b>

(正)

	前骨間神経損傷	後骨間神経損傷
外傷	上腕骨顆上骨折に随伴	Monteggia 骨折に随伴
分枝	正中神経の枝	橈骨神経の枝
運動障害	Teardrop sign  DIPの <b>屈曲</b> 障害 IPの <b>屈曲</b> 障害	下垂指  MP 関節 <b>伸展不可</b> 手関節 <b>伸展可能</b>

250頁 下から3行目

[2020/5/1更新]

(誤) MRIではT1強調像で**白く**、脂肪抑制像で**黒く**写る.....

(正) MRIではT1強調像で**黒く**、脂肪抑制像で**白く**写る.....