広汎子宮全摘術を紐解く

がん研有明病院婦人科部長　金尾祐之　監修

札幌医科大学産婦人科講師　松浦基樹
札幌医科大学産婦人科助教　玉手雅人　著

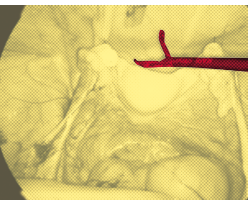

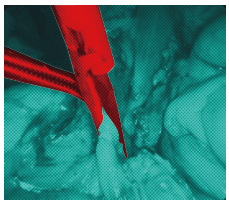
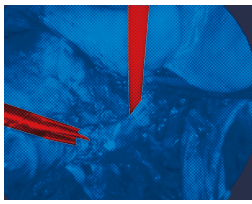

中外医学社

2 展開: CST 編

広汎子宮全摘術を学ぶ上で，腔の展開（膀胱側腔・Latzkoの直腸側腔・岡林の直腸側腔）は重要である．膀胱側腔を展開することで，膀胱のコンパートメントと閉鎖リンパ節を分けることができる．Latzkoの直腸側腔を展開することで，尿管と内腸骨血管のコンパートメントを分けることができ，さらに背側に進むことで下腹神経前筋膜と仙骨部のコンパートメントを分けることが可能だ．そして，岡林の直腸側腔を展開することで，尿管と仙骨子宮靭帯を分離する．しかし，「腔を空ける」ことは決めているが，「どこまで空けるのか，どこに入るとダメなのか」を知っている医師は思ったより少なく感じる．

今回，この本を通して，機能温存広汎子宮全摘術を行う上で，直腸癌手術における層の剥離についても触れる．婦人科は子宮を中心として，尿管・仙骨子宮靭帯を長く平面的に鳥瞰図として捉えているが，大腸外科は直腸を中心として，直腸・神経を断面的に捉えている．この両方の理解が神経温存の広汎子宮全摘術において重要である 図2-1 ．

直腸癌の手術において，下腹神経を直腸固有筋膜から剥離することで下腹神経の走行がより視認しやすくなり，神経温存手術が可能となる．後述するが，仙骨子宮靭帯は子宮から梨状筋筋膜（つまり根部）に向かうと靭帯というより神経を多く含んだものとなる．そのため，岡林の直腸側腔を展開することで，尿管と下腹神経・仙骨子宮靭帯，下腹神経と直腸のコン

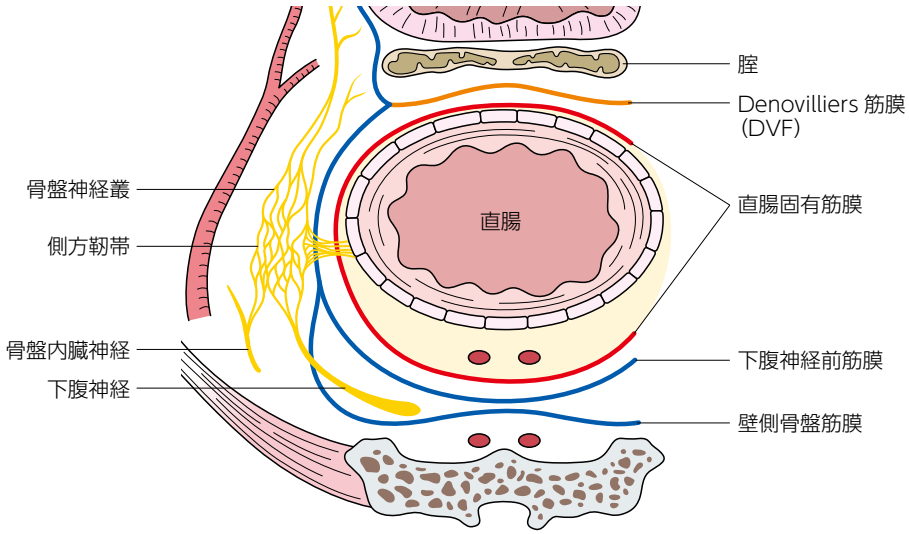

図2-1 直腸周囲の解剖
（絹笠祐介，他．直腸癌手術における最適な剥離層．手術．2020; 74: 548-52 より改編）

JCOPY 498-16052

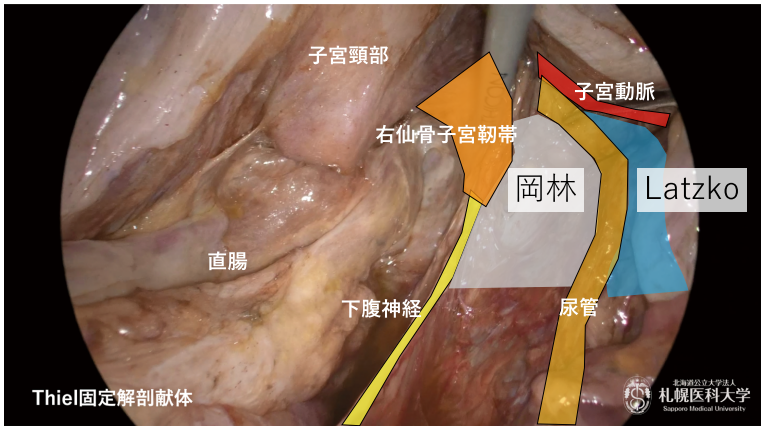

図2-2　直腸・下腹神経・尿管・子宮動脈を分ける腔のイメージ

パートメントが暫定的に分けられる．つまり，仙骨子宮靭帯の切断ラインや神経の温存ラインを症例に応じて任意で決定することが可能となる．その確認が Latzko の直腸側腔・岡林の直腸側腔展開のゴールとなる．

膀胱側腔展開の目安としては内腸骨動脈から臍動脈索の骨盤側（つまり膀胱下腹筋膜に沿って）で内閉鎖筋が露出されており，下膀胱静脈が視認できることである．この時，知っておかねばならないのは，1 つ目に下膀胱静脈の位置だ．下膀胱静脈は膀胱下腹筋膜と内閉鎖筋の癒合部に認めることが多く，深子宮静脈とともに内腸骨静脈に流入する．膀胱下腹筋膜に緊張がかかっていないと内腸骨静脈に流入する血管の位置関係が視認しづらいこともあるため，損傷時には止血に難渋する出血をきたすこともある．2 つ目に内閉鎖筋筋膜を意識することだ．腸骨尾骨筋が内閉鎖筋に付着し，肛門挙筋腱弓の白線が見えるがこの深部は坐骨直腸窩である．そのため，内閉鎖筋筋膜を広く露出し頭側は尾骨筋付近までが見えるように閉鎖腔にリンパ節を集めることが重要である．臨床編では，膜構造や脂肪が確認しやすい．CST の動画では従来の直腸側腔の展開・膀胱側腔の展開を供覧する．まとめると以下の点がポイントである．

Point 1: 尿管と下腹神経・仙骨子宮靭帯のコンパートメントを分ける 図2-2

→深子宮静脈と骨盤内臓神経叢の立ち上がりをそこでイメージできる 図2-3．骨盤内臓神経とは前仙骨孔から出る S2/3/4 から成り立っており[1]，仙骨子宮靭帯を根部で切除しない限りは S2/3/4 の中枢を損傷することはないが，仙骨前面のリンパ節郭清などの際には注意が必要である．

Point 2: 下腹神経と直腸のコンパートメントを分ける 図2-4

→注意点は直腸固有筋膜に入ると上直腸動脈などを損傷する可能性があることを意識することだ．また，下腹神経を尾側へ追ってゆくと直腸枝などが存在[2]する．展開を広く行うと仙骨節のリンパ節は摘出しやすく術野も見やすくなるが，そのために直腸枝などを切断している可能性があること，どこまで展開するかは術者が自身で考える必要がある．

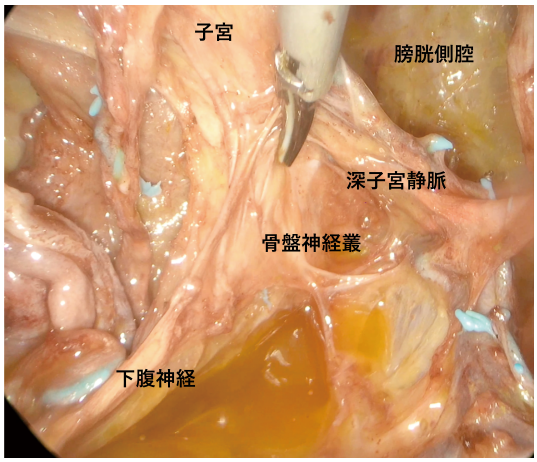

図2-3　右側の下腹神経と骨盤神経叢の合流部

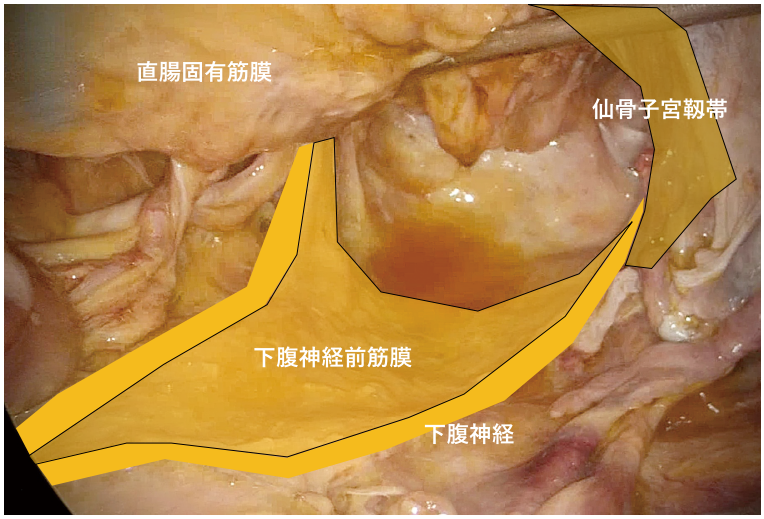

図2-4　直腸固有筋膜と下腹神経のコンパートメントを分けた状態（献体）

Point 3: 膀胱下腹筋膜を張らせて，内閉鎖筋を露出しつつ閉鎖腔に脂肪を集める

図2-5

→膀胱側腔の展開によって内閉鎖筋筋膜が露出され，閉鎖腔にリンパ組織が集められる．そして，膀胱のコンパートメントが膀胱下腹筋膜に沿って明瞭に分けられる．注意点は閉鎖腔にある閉鎖神経と下膀胱静脈の損傷である．この展開において，できるかぎり脂肪組織を閉鎖腔にあつめておくことで下膀胱静脈が視認しやすくなり，基靭帯後層処理のときみやすくなる．

JCOPY 498-16052

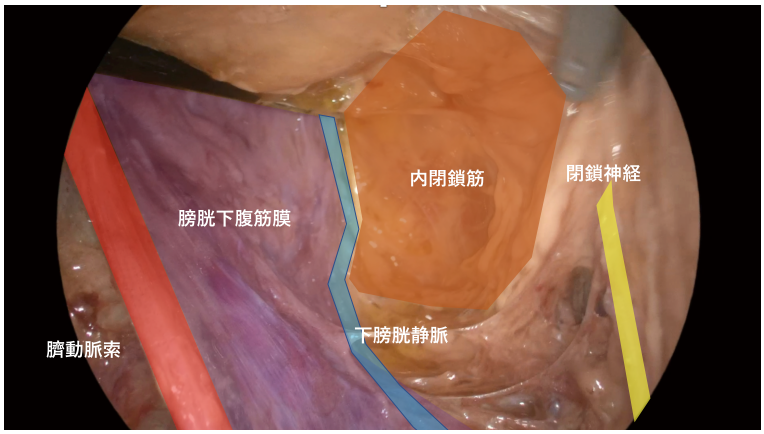

図2-5　膀胱側腔の展開: 血管と神経と筋膜の位置

1 膀胱剝離から膀胱子宮靭帯前層処理

鏡視下手術の発達で以前靭帯として認識していた部分も腹腔鏡下のトラクションによって細かく処理できるようになってきた．筆者らはほとんどの操作は電気メスで展開している．膀胱子宮靭帯前層の展開の理由は尿管の授動および可動性獲得，さらに次の後層操作のための場面を作ることにある．

子宮動脈と尿管は交差部付近において癒合筋膜に覆われている．この癒合筋膜の解除が尿管の可動性の獲得につながる．頭尾側の可動性を獲得した後は，子宮動脈・上膀胱静脈・Cervico Vesical Vessel の順に切断を行う．そうすることで尿管は膀胱移行部近くまで露出し授動することができる．この一連の操作は臨床編と同じである．

この操作は子宮内膜症で尿管が挙上して頸部に近い場合も有効である．そのため，尿管により近い位置に切開ラインをおくことで尿管がより子宮頸部から授動され，後層血管を包む脂肪があらわになる．仮に供覧する動画のように子宮側で切開する（いわゆる尿管屋根の手前）と尿管は少し授動されるものの後層の脂肪がしっかり露出されない．その点で広汎なのか準広汎なのか，それとも子宮内膜症で尿管を授動したいのかで切開ラインは変わってくる 図2-6 ［動画 2-1］.

動画 2-1

2「その先の解剖」に関して

この動画に関しては何度も繰り返し見ることを勧める．この［動画 2-2］は広汎子宮全摘よりもさらに深部の解剖をまとめ，解説をあえて少なくしたシャドーイング用のものである．私は毎年,「骨盤解剖を紐解く会」の手術動画を等倍で 20 回近く見て編集している．私は解剖がとても苦手で学生時代は解剖からひたすら逃げていた．そして勉強することも苦手である．しかし，手術を学ぶために繰り返し見た，それがストロングポイントとなった．得意になると好きになる，好きになると解剖を人に説明したくなってアウトプットする．それが解剖を覚えるコツであると個人的に感じる．この「その先へ」をまとめた動画をシャドーイングして誰かに説明できるようになれば，解剖が好きになっているはずである．

動画 2-2

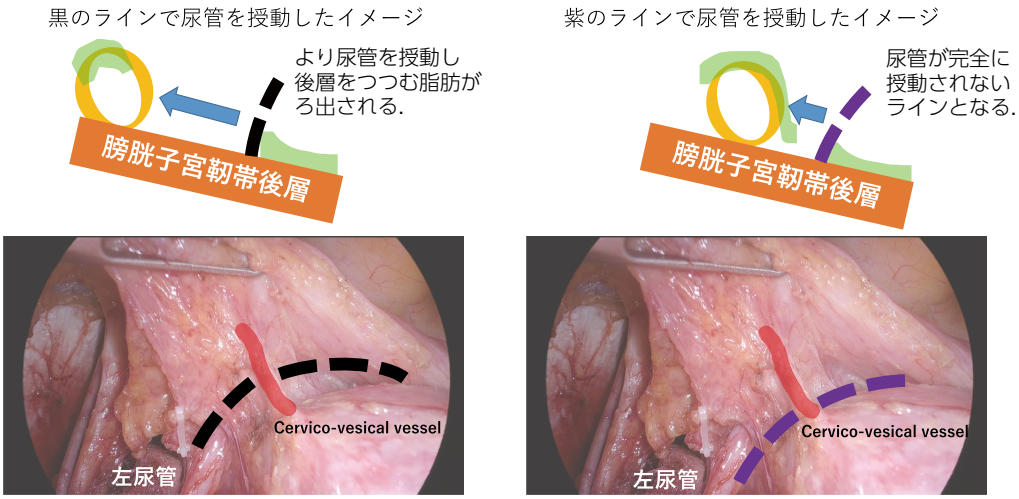

尿管に近い部分での脱膜化は後層処理を明確にできる

図2-6　膀胱子宮靭帯前層処理のイメージ

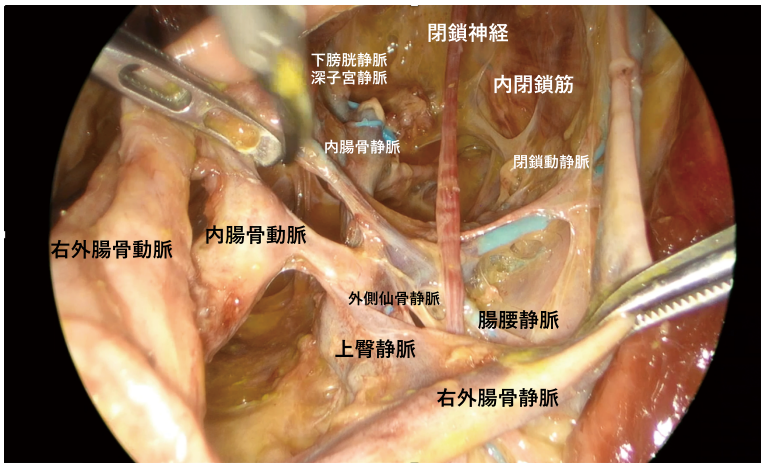

図2-7　右外腸骨血管と大腰筋の間

あえて図示や解説を掲載していない．できれば，この本を手に取ってくれた読者自身で言語化してほしい．自身の言語化の添削や回答に関して質問があればお問い合わせいただきたい．

通常私たちは，マルセル三角（the triangle of Mercille）[3]において，閉鎖神経の奥の解剖を知ることは少ない．しかし，ここは出血しやすいポイントでもあり，出血した場合の対処も知っておかなければならない．この部分には骨盤分界線に沿って骨盤底に下行するL5が存在する．そして総腸骨静脈から外腸骨静脈へ分岐する中で，上臀静脈や腸腰静脈などの血管が存在する 図2-7．CSTでは，この部分の解剖知識を学ぶことができる．さらにL5を骨盤底に折ってゆくことでS1/2が合流して坐骨神経となってゆく．坐骨神経は仙棘靭帯の背側を通過して梨状筋下孔へと続く．内腸骨動脈を分岐部で切断して壁側枝などを切断するとL5の内側の前仙骨孔からL5とS1が出てくる．ほとんどの上臀動脈はこのL5-S1間を

JCOPY 498-16052

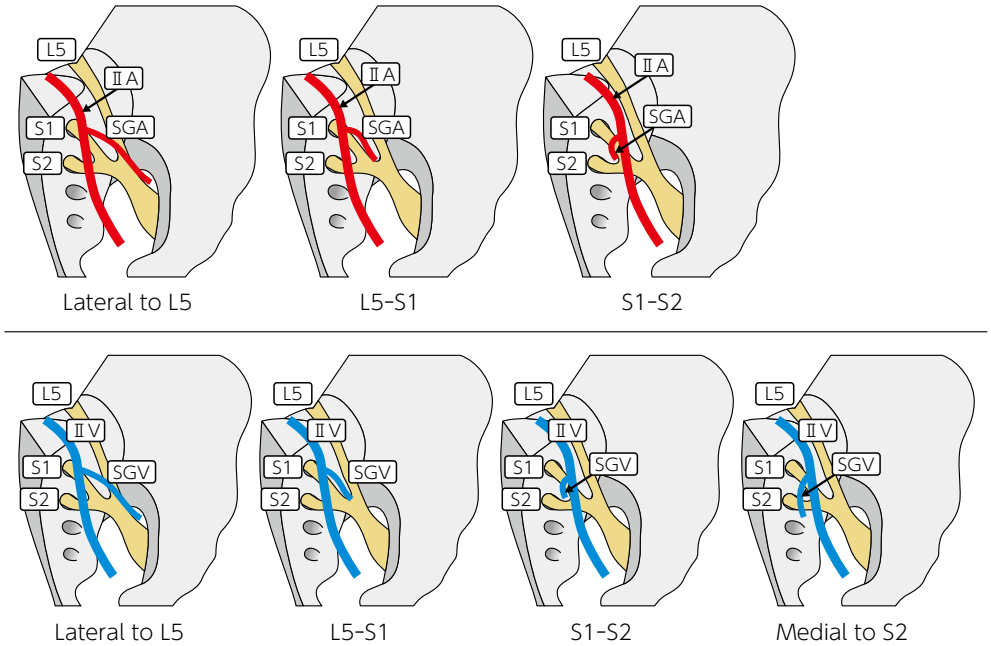

図2-8　骨盤内血管のバリエーション
SGA: 上殿動脈，SGV: 上殿静脈

（Hamabe A, et al. BMC Surg. 2020; 20: 47 より改変）

通過する[4]．浜部らはこの分岐のバリエーションについて報告している 図2-8．さらに末梢まで追うと閉鎖動脈・中直腸動脈・内陰部動脈・下臀動脈が分岐する．この辺りのバリエーションについては Adachi 分類[5]などが有名であり，そちらを参考にしていただきたい 図2-9．通常この周囲を郭清することは少ないが，この部分に腫瘍が存在した場合はここの解剖を熟知しておく必要があると思われる．また，膀胱側腔を展開して内閉鎖筋よりも頭側の尾骨筋を露出した場合，非常に薄い尾骨筋（元々尻尾を動かす筋肉で退化した）の背側には仙棘靭帯があり，その背側と頭側には先に述べた坐骨神経・内陰部動脈・下臀動脈などが存在することを忘れてはならない 図2-10 図2-11 [2] **[動画 2-3]**．

筋肉の付着について述べてゆきたい．内閉鎖筋に腸骨尾骨筋（肛門挙筋の一部）が付着したものが肛門挙筋腱弓である．腸骨尾骨筋を穿破することで坐骨直腸窩に入る 図2-12 [2]．内臓全摘後に神経・筋肉のシェーマをつけた動画にて動的イメージを掴めたら幸いだ **[動画 2-4]**．そうすると内閉鎖筋筋膜に付着する Alcock 管を確認することができる．Alcock 管の中には陰部神経・内陰部動脈が通過する．静脈に関してはバリエーションが多彩であるため，個体によって差がある．この部分については膀胱子宮靭帯後層の部分で述べる．また神経温存のラインについても同様に後述する．

動画 2-3

動画 2-4

膀胱・子宮・直腸・内腸骨血管を切除した解剖図は 図2-13 に示す．

3 リンパ節郭清: 臨床編

腔の展開に引き続き骨盤リンパ節郭清を行うが，リンパ節郭清の開始前に授動した直腸にポリエステルテープをかけ，緩く結紮し，左上腹部から刺入した直針をテープに貫通させ，直腸を左上腹部に牽引し，右骨盤リンパ節の郭清を行う（左骨盤リンパ節の郭清の際には直腸を右上腹部に牽引する）．また膀胱の剝離の際に子宮の牽引を解除していたが，郭清に先立ち，子宮を再度腹側に牽引しリンパ節郭清に必要な術野を確保する．また右上腹部から助手②の鉗子で尿管腹側の膜を把持し内側に牽引することで術野を確保する．骨盤リンパ節郭清は En bloc 郭清を原則とし，リンパ節を脂肪組織に包まれた状態で摘出する．En bloc 郭清は内腸骨血管の内側と外側でリンパ節を分け摘出する．

1 外腸骨血管外側の郭清 [動画 3-1]

動画 3-1

① 腸腰筋と外腸骨血管の間の展開

腔の展開により摘出すべきリンパ節は Endopelvic fascia に付着した状態で残っているので，摘出すべきリンパ節を Endopelvic fascia から剝離する操作である．外腸骨血管と腸腰筋の間を広く浅く展開していくが，リンパ節を摘出するというイメージではなく，脂肪を腸腰筋筋膜から剝離していくイメージである 図 3-1 ．

この操作において注意すべき点としては，腸腰筋筋膜内には切り込まないこと，また腸腰筋からの枝が数本でているので，損傷しないよう慎重に展開を進める．

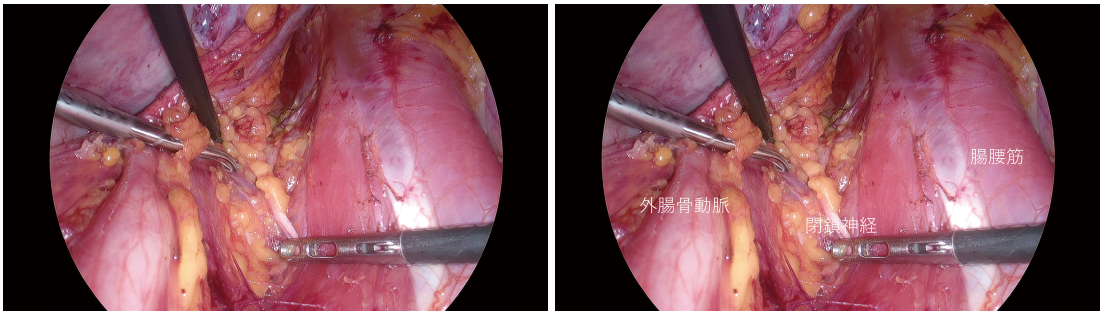

図 3-1　骨盤リンパ節郭清①
腸腰筋と外腸骨血管の間を展開する．摘出すべきリンパ節を Endopelvic fascia から剝離する操作で，リンパ節を摘出するというイメージではなく，脂肪を腸腰筋筋膜から剝離していくイメージである．