

巻頭言

1983年に国内で初めての体外受精が成功して以来、わが国の生殖医療のレベルはこの40年間に着実に進化し、現時点では国際的にも最高水準にあると言えます。課題としては、妊娠を望む女性の近年の高年齢化に伴う諸問題以外にも、体外受精による反復着床障害に対する母体側の病態解明、ならびにその治療法の開発と、染色体異常のない良質の胚を作出する方法の確立などがあります。

ところで生殖医療の現場では、さまざまな職種の方々が活躍しています。すなわち直接診療を担当する医師（産婦人科・泌尿器科）や看護師以外にも、専門的なスキルをもつカウンセラー（遺伝・心理）、あるいは精子、卵子や受精卵を取り扱う胚培養士などがチーム一丸となり、拳児を切望するクライアントに対して上述のように最高水準の医療を提供しています。

そこで本書は、中外医学社のグリーンノートシリーズが目指す臨床現場で役立つ実践的な内容を満載した、研修医および医療スタッフ向けのハンドブックを出版するという趣旨に沿い、現時点における生殖医療のあらゆる知見を、わかりやすく理解できることを目標に編集致しました。また最新のガイドラインも数多く引用しましたので、是非とも日常の診療で気軽にご利用いただけましたら幸いに存じます。

執筆陣には、生殖医療の分野において永年にわたり豊富な実績と経験を有する兵庫医科大学医学部産科婦人科/兵庫医科大学病院生殖医療センターで実際に診療に携わるメンバー、および本学OBの先生や、関連不妊症診療施設のスタッフにお願い致しました。本書の刊行にあたり、ご多忙な中ご執筆頂いた先生方に喪心より感謝を申し上げます。

また本書の企画以来、中外医学社の皆様方からは献身的なご協力、ご指導をいただきましたことに、深く感謝を申し上げます。

令和4年3月

兵庫医科大学医学部産科婦人科学講座主任教授
兵庫医科大学病院生殖医療センター長

柴原浩章

1. 総論

1 視床下部-下垂体-卵巣系と卵胞発育

Point

- ▶ エストロゲンの分泌は、視床下部、下垂体、卵巣による3段階の調整を受けている。
- ▶ 分泌されたエストロゲン濃度により、中枢に対してポジティブ・ネガティブフィードバックし、ゴナドトロピン分泌に影響を与える。
- ▶ 卵胞発育は、ゴナドトロピン非依存性とゴナドトロピン依存性の段階があり、卵胞のゴナドトロピン依存性の獲得は卵胞成熟における重要な変化である。
- ▶ LHサージは卵成熟、卵丘解離、卵胞壁の融解・排卵、排卵後の卵胞の黄体化を起こす。

▶ 視床下部-下垂体-卵巣系

概要

- 視床下部からのゴナドトロピン放出ホルモン (gonadotropin releasing hormone: GnRH) がパルス状に分泌して下垂体を刺激し、下垂体より分泌されるゴナドトロピン〔卵胞刺激ホルモン (follicle stimulating hormone: FSH)、黄体化ホルモン (luteinizing hormone: LH)〕は、卵巣の顆粒膜細胞と莢膜細胞に存在するFSH、LHに特有なレセプターに結合して、ステロイド産生を調節し、結果として卵巣より分泌されるステロイドホルモンとインヒビリンが中枢にフィードバックしてゴナドトロピン分泌に影響を与える(図1)¹⁾。

1) 視床下部

- 視床下部ゴナドトロピン放出ホルモン (GnRH) が律動的分泌をすることで下垂体からのLH、FSH分泌を促す。
- 律動的GnRH分泌は月経周期において頻度と振幅が変化しており、卵胞期は振幅が小さく頻度は1~2時間毎で後期になると徐々に頻度、振幅が上昇する。排卵期にはGnRHがサージ状になり、黄体期には3~4時間毎の頻度で振幅は大きいですが、次第に振幅は低下していく。
- 視床下部からの律動的GnRH分泌を阻害するものとして、消耗性の運動や摂食障害などがあげられ、ゴナドトロピンレベルは正常または低下する(視床下部性無月経)。
- GnRHの律動的分泌はLH、FSHの分泌を促すが、GnRHアゴニス

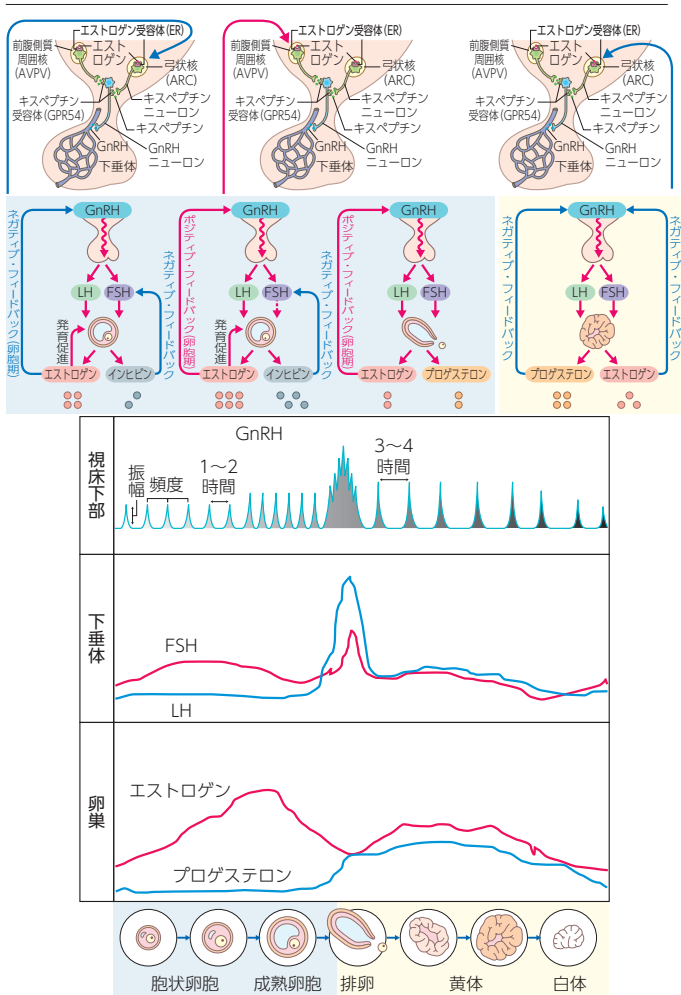


図1 視床下部-下垂体-卵巣系

ト製剤による持続的作用は脳下垂体の GnRH 受容体のダウンレギュレーションを起こし、ゴナドトロピン分泌の抑制、性腺からのステロイドホルモン分泌の低下が生じる。

- キスペプチンは視床下部でキスペプチンニューロンから分泌されるペプチドであり、GnRH ニューロンに作用して GnRH 分泌を制御している。キスペプチンニューロンは視床下部の前腹側室周囲

1. 総論

4 不妊症と問診

▶ 一般的な問診

a) 月経歴

- 初経年齢，月経周期，不正性器出血の有無，月経随伴症状の有無や，鎮痛剤の内服があればその量を確認する。

b) 避妊期間と不妊期間

- 現代社会においてはさまざまなライフスタイルがある。したがって結婚後しばらくしてから妊活開始，という型に該当しないカップルの存在は稀ではない。また妊娠したら入籍を考えるというカップルにも遭遇する。
- したがって交際開始後からの避妊期間，不妊期間を確認する。

c) 結婚歴

- 夫婦ともに初婚かを確認する。夫婦のいずれか，あるいは両者とも再婚の場合，過去の結婚期間内に妊娠の経験はあるか，その妊娠転帰（流産・早産，出産，分娩様式）を確認する。不妊外来への通院経験があれば，当時の検査・治療内容を聞き取る。

d) 妊娠歴

- これまでの妊娠既往につき確認する。妊娠歴があれば自然妊娠であったか，不妊治療による妊娠であれば検査結果，治療内容の聴取は非常に参考になる。流産・早産の既往やそれらの治療内容を確認する。異所性妊娠の既往があれば術式，輸血の有無，クラミジアに関する検査，治療を受けたかも確認する。出産例では分娩週数，分娩様式，児の状態やその後の発育状況も聞き取る。
- なお夫婦間とはいえ，㊟事項に相当する内容をカルテに記載する場合，十分な配慮を要する。将来全く別の理由でカルテ開示という機会もありえるため，このような際のトラブル回避を意識しておく。

e) 既往歴と現病歴

- 一般的な問診と同様でよいが，既往歴があればその疾患の主治医から妊娠は許可されているかを聴取する。同時に現在処方中の薬による催奇形性の有無について説明を受けているか確認する。
- 主治医によっては，処方内容が妊娠中も大丈夫かについては産婦人科で説明を聞くよう指示しているケースもあり，このような場合には担当医との情報交換を要する。

f) 過去の不妊治療歴

- 過去に不妊症の検査や治療を受けた経験があれば，検査結果や治

2. 各論 ▶ 【1】検査

5 子宮内腔の検査

A. 子宮卵管造影検査

Point

- ▶ 一般不妊検査の中でも古くから行われている代表的な検査である。
- ▶ 造影剤を用いた検査で簡便かつ短時間に外来で行える。
- ▶ 子宮内腔の占拠性病変や子宮内腔形態異常の診断に用いられる。

▶ 概要

- 子宮卵管造影法 (hysterosalpingography: HSG) は、古くから卵管性不妊症の診断の第一選択として用いられているが、同時に子宮粘膜下筋腫や子宮内膜ポリープ等の占拠性病変や子宮内腔癒着や子宮中隔等の子宮内腔形態異常の診断にも適している。
- HSG で子宮内腔病変が疑われた場合、子宮鏡や MRI または、腹腔鏡検査を施行し診断を確定する。

▶ 検査方法 (図 1, 図 2)

- X線透視下で、挿入したバルーンカテーテル (ヒスキャス[®]) から造影剤注入開始後、子宮内腔は即座に描出され始めるため、子宮内腔の変形や陰影欠損、辺縁不整がないかを注意深く読影する。
- 占拠性病変を認める場合は子宮内腔が広く十分な拡張効果が得られるまで造影剤を注入する。
- 挿入したヒスキャス[®]を牽引しながら、なるべく正面像となるようにして撮影する。

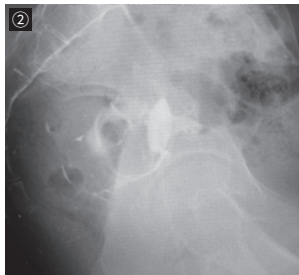
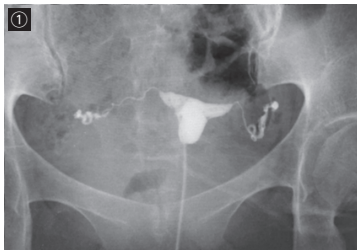


図 1 正常の HSG の画像

- ① 正面像：子宮内腔が十分に拡張されるように造影剤を十分に注入し、必ず子宮が正面に見えるように撮影する。
- ② 側面像：このように必ず側面を含めた多方向からの撮影を行う。

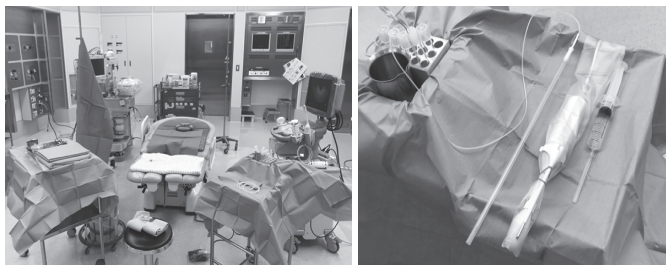


図1 採卵の準備

▶ 採卵前の腔洗浄

- 術者は滅菌手袋を履き、腔鏡をかけ滅菌水をしみ込んだ綿球を用いて外陰部、次いで腔内を十分に洗浄する。
- 腔内洗浄にポピドンヨード（イソジン液）を用いると妊娠率が46%から23%に低下すると報告されている¹⁾。したがって、卵への影響を考え消毒液を使用しないことが重要である。

▶ 卵胞穿刺

- まず経腔超音波で子宮と両側卵巣、膀胱、腸管の位置関係を確認した後、目的とする卵胞を穿刺ガイドラインの中央に置き卵胞穿刺する。穿刺針を卵胞に対して直角に刺入し、針の先端は常に卵胞の中心に位置するようにプローブを操作する。この時、卵胞が縮小していくのが確認できる。とり残しを少なくするために、針の先端を360度回転させてから、吸引圧を下げずに卵胞から針を抜く²⁾。
- 穿刺針は直径が細いほど出血量が少なく、通常18~19ゲージの針が用いられるが、採卵効率の観点から17ゲージを使用している施設もある。
- 穿刺針の径が太ければ低い吸引圧で短時間で採卵でき、細ければ吸引圧を上げる必要があり採卵に時間を要する。
- 卵胞液の吸引は手引きで行うことも可能であるが、フットスイッチのある電動ポンプを用いると操作は容易で、安定した吸引圧を得ることができる。
- 卵胞液に満たされた試験管を交換する時は、針先が卵胞内か卵巣実質組織にある時に行う。あるいは、リンス用の培養液を吸引することで管内の卵胞液を試験管内に回収した後に交換する。
- 穿刺後には経腔超音波でダグラス窩に血液の貯留がないか確認する。穿刺後は腔内をガーゼで拭い出血点の有無を直視下に観察する。少量の出血であれば腔内にガーゼを留置することで止血され