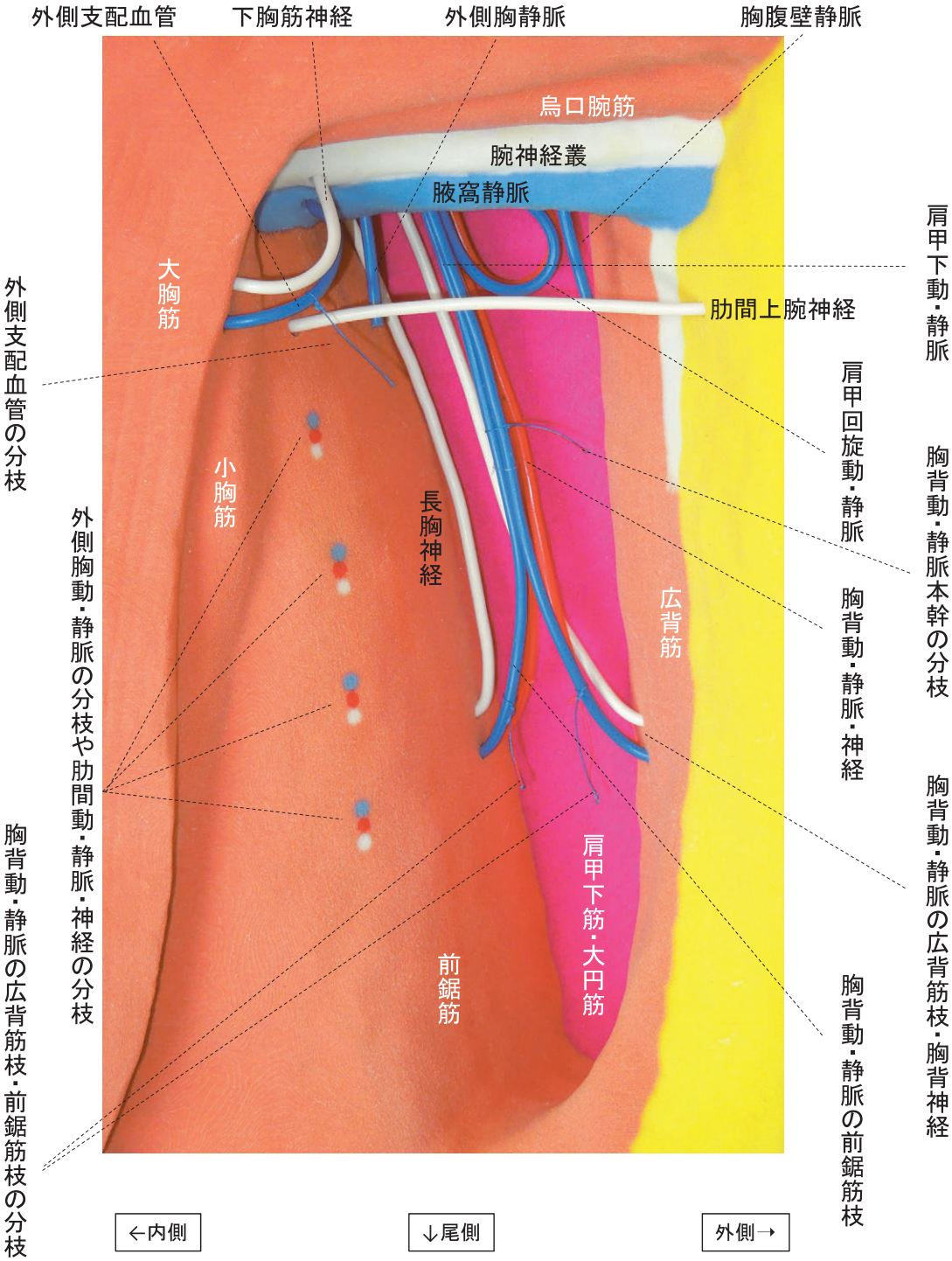

JCOPY 498-02259

［この写真は解剖の理解度確認用にご活用ください］

←内側　　↓尾側　　外側→

JCOPY 498-02259

Operative question

1 Level I の郭清ではどの範囲の脂肪を切除するのか？

Level I と呼ばれる腋窩のリンパ節群は，小胸筋外縁から外側の領域に存在しています．

Level I の郭清では，Level I のリンパ節を含む脂肪組織（本書では axillary fat pad と表記します）を摘出します．この領域の脂肪組織の中に，リンパ節は 10 ～ 40 個程度含まれています．

Axillary fat pad を摘出する際，axillary fat pad に出入りする血管と神経を結紮・切離（またはエネルギーデバイスで切離）します．

なお，腋窩郭清では，基本的には前鋸筋筋膜と肩甲下筋膜を切除する必要はありません．温存すべき構造物は，これらの筋膜で axillary fat pad から隔てられています．

Level I の郭清範囲のメルクマールは，概ね以下の通りです（施設によって多少異なるようです）．

Level I の範囲を腹側から見た構築と側面から見た構築は，右ページの写真と模式図でご確認ください．

頭側　腋窩静脈尾側縁
尾側　胸背動・静脈の分枝が，前鋸筋・広背筋に入るところ

内側　小胸筋外縁
外側　広背筋前縁

腹側　深胸筋膜
背側　肩甲下筋膜（肩甲下筋膜は切除不要）

JCOPY 498-02259

● 腹側から見た左腋窩立体模型　←内側　↑頭側　外側→

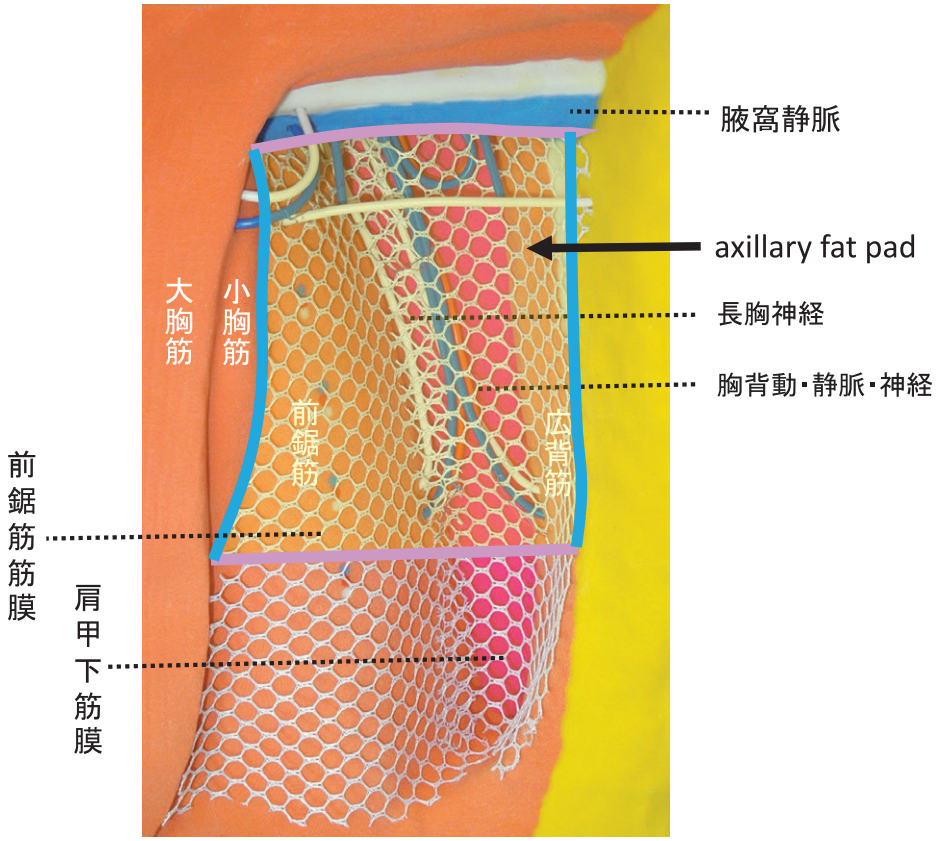

● 左腋窩を内側から見た模式図

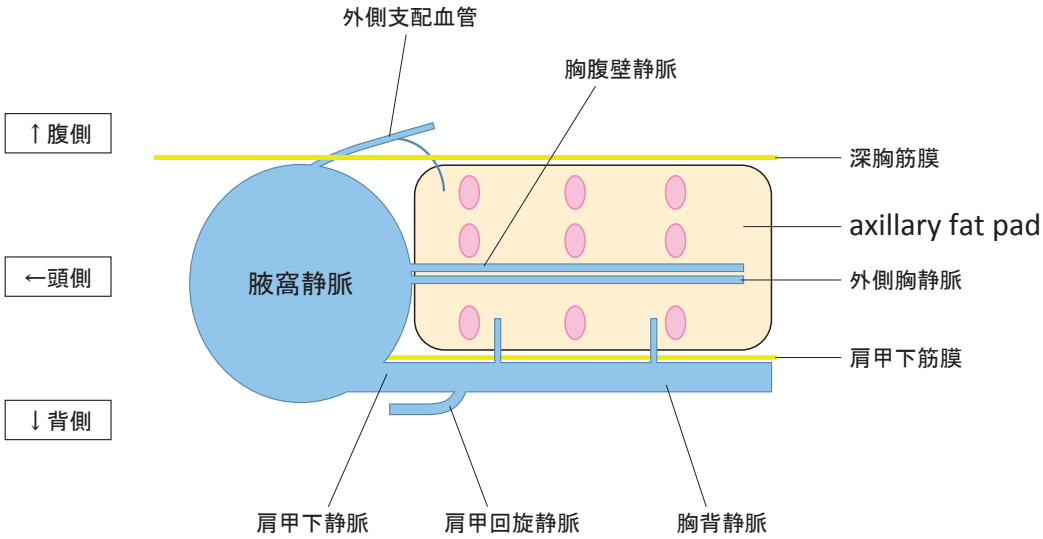

Operative question

2 Level I の郭清で温存する構造物は何か？

Level I の郭清で温存する構造物は以下のとおりです．右ページの写真とともにご確認ください．

■基本的に温存する構造物

- 外側支配血管（施設によって呼び方が異なるようです）
- 下胸筋神経
- 腋窩動・静脈
- 前鋸筋筋膜
- 長胸神経（前鋸筋筋膜の前鋸筋側に存在）
- 肩甲下筋膜
- 肩甲下動・静脈*（肩甲下筋膜の背側に存在）
- 肩甲回旋動・静脈（肩甲下筋膜の背側に存在）
- 胸背動・静脈・神経（肩甲下筋膜の背側に存在）

■リンパ節転移の状況次第で温存するか結紮・切離するかを判断する組織

- 第 1 ～ 3 肋間上腕神経…1 本でも温存する方が，術後の上腕内側の知覚異常を軽減できる可能性がありますが，リンパ節転移が明らかな場合は，結紮・切離（鋭的）（またはエネルギーデバイスで切離）します（肋間上腕神経には，伴走している細径の血管があります）．

*肩甲下動・静脈が，外側胸動・静脈から分岐しているときもあるので，慎重に血管を同定する必要があります．

JCOPY 498-02259