## 1. 観察可　観察不可（理由：炎症，出血，瘢痕など）
ADE or INA Adequate or inadequate for the reason（inflammation, bleeding, scar, etc）

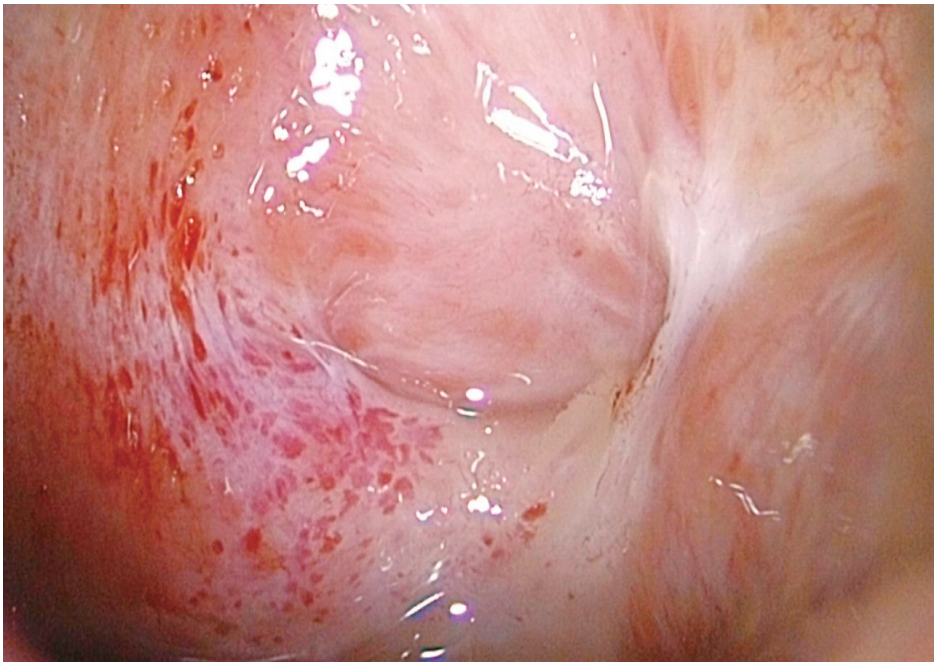

3 時および 9 時方向の前後腟壁が癒着し子宮腟部が埋没している．分娩時の何らかの創傷治癒過程で強固な癒着が生じたと考えられる観察不可症例．63 歳（中拡大・未加工）

子宮腟部と腟円蓋部の境界が不明瞭で，外子宮口は完全に閉鎖している．レーザー円錐切除後の観察不可症例．56 歳（中拡大・未加工）

## 2. 扁平円柱境界　SCJ　Squamocolumnar junction

### 可視　V1　Completely visible

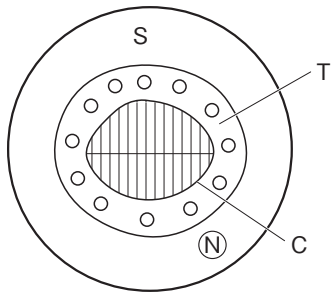


外頸部に SCJ が明瞭に確認できるもの

### 部分的可視　V2　Partially visible

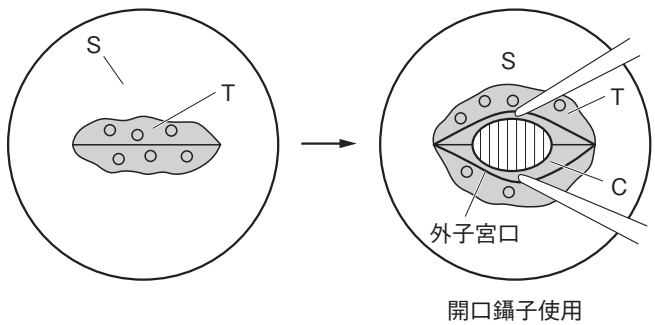


開口鑷子を用い外子宮口を開大して頸管内の観察を行うと SCJ の全てもしくは少なくとも一部が確認できるもの

### 不可視　V3　Not visible

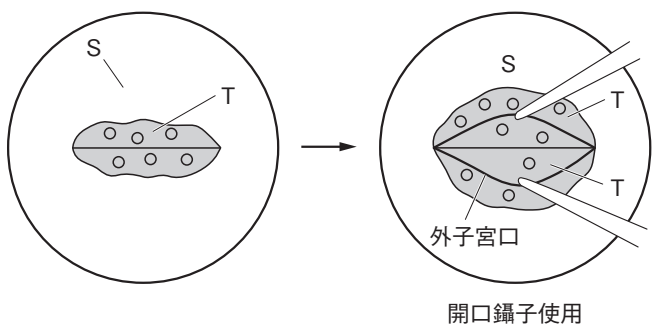


開口鑷子を用い外子宮口を開大して頸管内の観察を行っても SCJ が確認できないもの

## 3. 移行帯　TZ　Transformation zone

### 1 型　TZ1　Transformation zone type 1

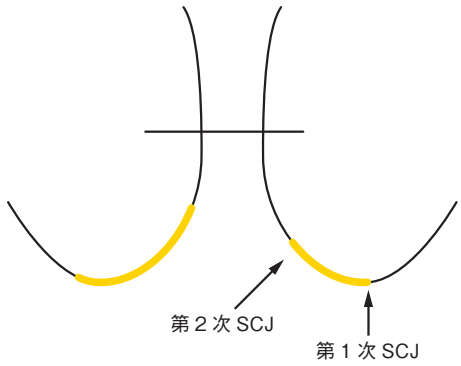


移行帯が完全に外頸部にあり
全て観察できる

### 2 型　TZ2　Transformation zone type 2

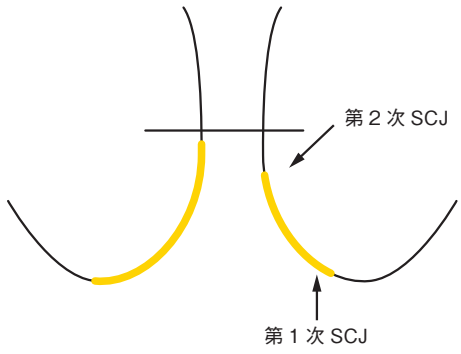


移行帯が一部内頸部に拡がるが
全て観察できる

### 3 型　TZ3　Transformation zone type 3

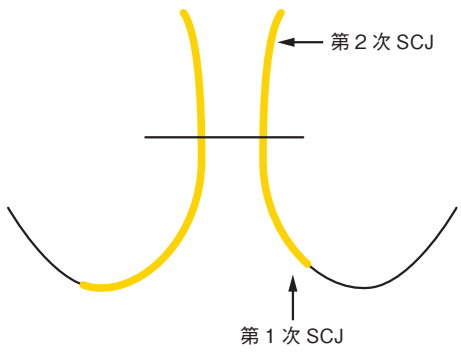


移行帯が内頸部に拡がり
上限を観察できない

# B. 正常所見　NCF　Normal colposcopic findings

## 1. 扁平上皮　S　Original squamous epithelium

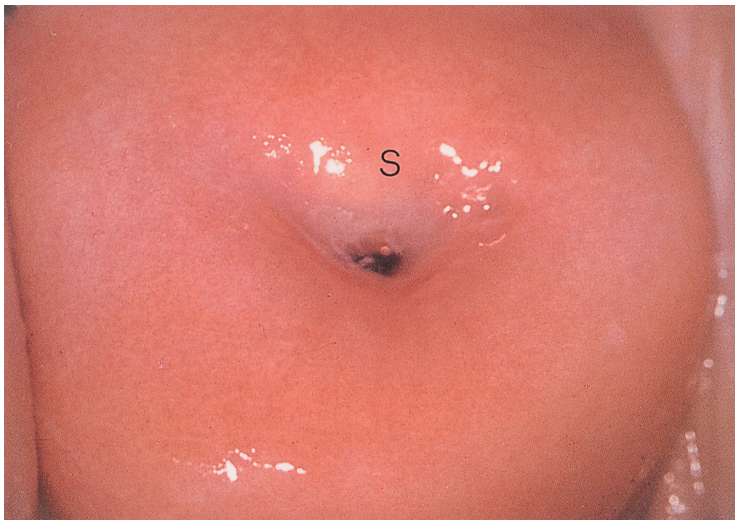


ピンク色を呈する平滑な表面で，かつて円柱上皮領域であったことを示すナボット卵などの所見はみられない．25歳，未産婦（弱拡大・未加工）

## 2. 円柱上皮　C　Columnar epithelium

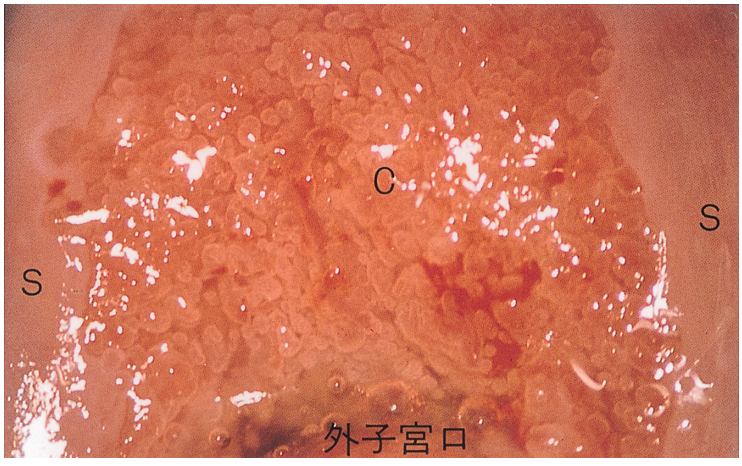


（中拡大・未加工）

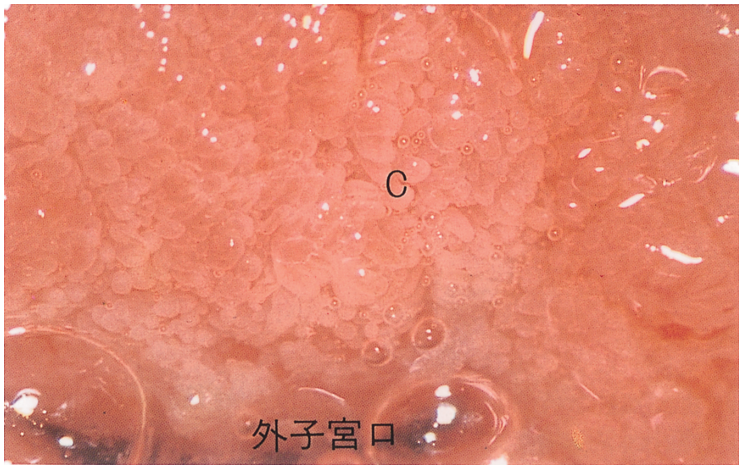


酢酸加工後にみられるぶどう房状構造（絨毛状突起）を特徴としている．
その中に毛細血管を認める．
26歳（強拡大・加工後）

JCOPY 498-06035

## 3. 化生上皮　T　Metaplastic squamous epithelium

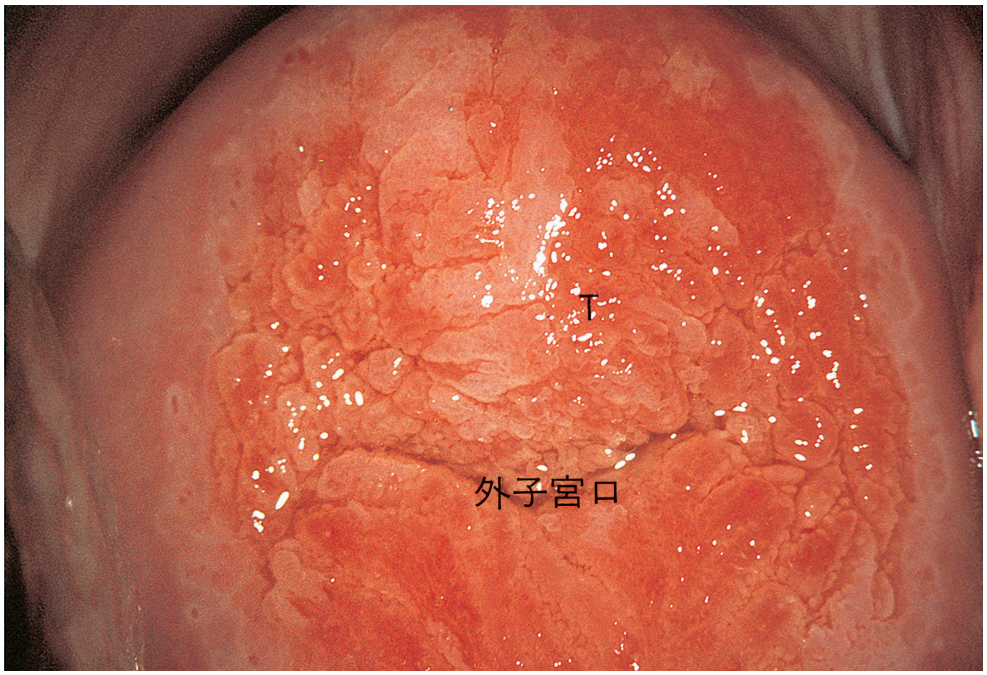


（弱拡大・加工後）

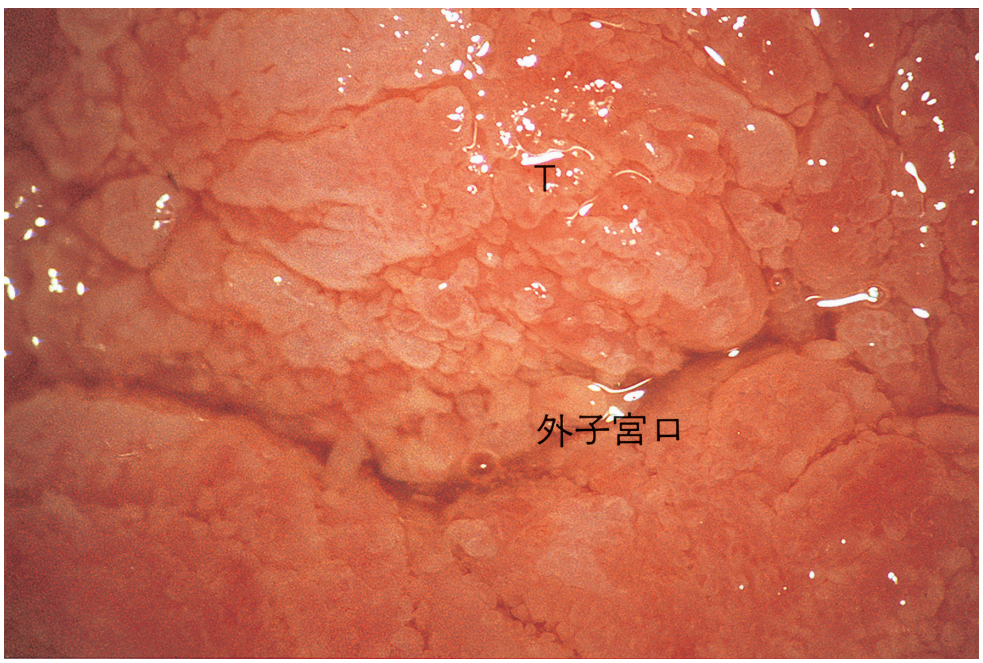


移行帯所見はぶどう房状構造（絨毛状突起）表面の白濁に始まり，次に突起間に融合がおきる．組織的には予備細胞増殖や初期扁平上皮化生である．この所見は酢酸加工直後に強く出現するが，すみやかに消退する．32 歳（強拡大・加工後）