

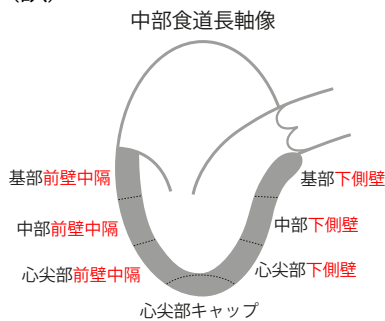
「TEE試験対策ガイド—JB-POT・心エコー図専門医試験徹底攻略」〈1版1刷〉正誤表  
(2023年9月現在)

「TEE試験対策ガイド—JB-POT・心エコー図専門医試験徹底攻略」〈1版1刷〉をご購入  
いただきまして誠にありがとうございます。本書に以下の誤りがございましたので、こ  
こに訂正・加筆させていただきますとともに深くお詫び申し上げます。

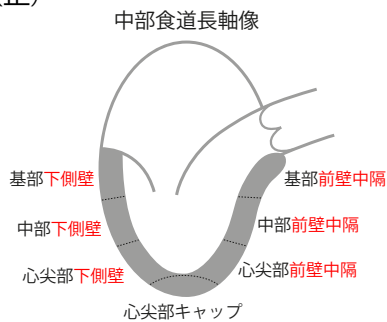
69頁 図3 左下の中部食道長軸像

[2023/2/14]

(誤)



(正)



88頁 下から2行め

[2023/1/18]

(誤) 正常は $\leq 70$ msec

(正) 正常は70~90msec

88頁 下から7行め

[2023/9/13]

(誤) CWで僧帽弁と左室流出路の間にサンプルボリュームを置き測定する。

(正) CWで僧帽弁と左室流出路の間の血流速度を測定する。

133頁 下から4行め

[2022/10/28]

(誤) (4) 答え b

(正) (4) 答え a, d